# 两例高度相似但预后不同的青少年型残余性青光眼

陈紫璇[1]　钟 珊[2*]

1. 右江民族医学院　广西百色　533000

2. 广西壮族自治区人民医院（广西医学科学院）眼科　广西南宁　530022

**摘　要：**本文报道两例临床特征高度相似但预后差异显著的青少年型残余性青光眼，探讨其临床表现、手术选择及预后差异。两例患者均接受房角镜辅助内路小梁切开术（GATT），病例 1 术后左眼眼压波动于 30 mmHg（最高 46.7 mmHg），最终再次入院行左眼青光眼引流阀植入术；病例 2 术后双眼眼压控制良好（9.5 mmHg → 15.8 mmHg），无需二次手术。通过对比分析，本文强调了术前评估小梁网结构的重要性，并提出了个体化手术方案的选择策略。

**关键词：**青少年型青光眼；残余性青光眼；房角镜辅助内路小梁切开术（GATT）；小梁网结构

先天性青光眼（PCG）是儿童中最严重和预后不良的眼部疾病之一，据部分作者报道，先天性青光眼在失明原因中占 1%~10%。根据世界卫生组织的数据，先天性青光眼在失明原因中占4.4%，弱视占2.2%。青少年开角型青光眼（JOAG）是先天性青光眼的亚型，发病年龄为 4~35 岁，与成人原发性开角型青光眼（POAG）不同，青少年开角型青光眼（JOAG）通常更严重且进展更快 000。本文报道两例临床特征高度相似但预后差异显著的青少年型残余性青光眼，提醒眼科医生对于青少年型残余性青光眼术前评估小梁网结构的重要性，提出个体化手术方案，挽救患者残存的视力。

## 1 临床资料

### 1.1 病例 1

患者，男，18 岁，因“双眼渐进性视力下降 1 年”于 2024 年 2 月入院。既往史：自幼右眼视力差，诊断右眼弱视。双眼屈光不正病史。因先天性青光眼，2014 年我院行双眼复合式小梁切除术 + 外路小梁切开术（小梁切开刀做房角小梁切开 1/3 象限）。因右眼眼压控制不佳，2015 年我院行右眼激光虹膜切除术。家族史：家族中有青光眼患者。眼科检查：Vod 0.01，Vos 0.04，WGod 0.05，WGos 1.0。眼压：右眼 16.2 mmHg（1 mmHg=0.133 kPa），左眼 23.8 mmHg。右眼结膜无充血，滤过泡扁平，角膜透明，前房轴深 4.5 CT，周深 1 CT，房水透明，虹膜周切口可见，颞侧虹膜后粘，瞳孔欠圆，直径约 4 mm，直接、间接光反射存在，晶状体皮质性浑浊（图 4），眼底视盘色淡，界清，C/D=1.0，视网膜平复。左眼结膜充血，滤过泡扁平，角膜透明，前房轴深 4.5 CT，周深 1 CT，房水透明，虹膜正常，瞳孔圆，直径 3 mm，直接、间接光反射存在，晶状体透明，眼底视盘色淡，界清，C/D=0.7，视网膜平复。房角镜：右眼：鼻侧及上方窄 4（粘连程度 1/2）。左眼：鼻侧宽角，余窄 4（粘连程度 3/4）。视盘 HRT（HeidelbergRetinaTomography）：右眼视盘地形图，视杯扩大，杯盘比（C/D）为 0.74，RNFL 上方、下方及鼻侧变薄；左眼视盘地形图，视杯扩大，杯盘比（C/D）为 0.60，RNFL 下方及鼻侧变薄（图 1）。眼底照相（FundusPhotography）：右眼视盘色淡，边界清晰，视杯呈垂直椭圆形，杯盘比（C/D）为 1.0，盘沿明显变窄，可见切迹，RNFL 弥漫性变薄，反射减弱；左眼视盘色淡，边界清晰，视杯呈垂直椭圆形，杯盘比（C/D）为 0.7，颞下支血管呈屈膝样改变，未见明显搏动（图 2）。视野检查（VisualFieldTest）：右眼检查可靠，MD–23.57dB，PSD5.89dB，灰度图：视野全暗区；左眼检查可靠，MD–2.71dB，PSD2.37dB，灰度图：旁中心暗点（图 3）。诊断为双眼残余性青光眼（右眼晚期，左眼早期）；双眼屈光不正；右眼弱视；右眼白内障；右眼视神经萎缩。于我院行双眼房角镜辅助内路 270° 小梁切开，术后 Vod 0.03，Vos 0.08，左眼眼压波动于 30 mmHg（最高 46.7 mmHg），最终再次入院行左眼青光眼引流阀植入术。

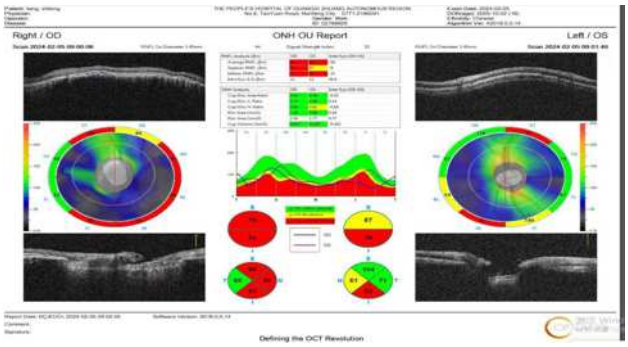


图 1 右眼视盘地形图，视杯扩大，杯盘比（C/D）为 0.74，RNFL 上方、下方及鼻侧变薄；左眼视盘地形图，视杯扩大，杯盘比（C/D）为 0.60，RNFL 下方及鼻侧变薄

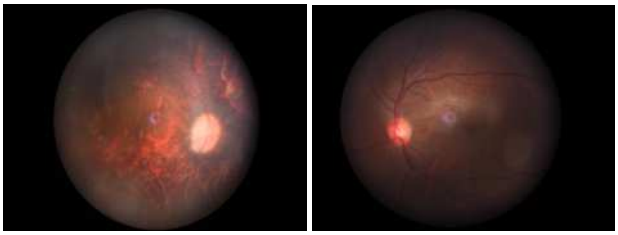

图 2 右眼视盘色淡，边界清晰，视杯呈垂直椭圆形，杯盘比（C/D）为 1.0，盘沿明显变窄，可见切迹，RNFL 弥漫性变薄，反射减弱；左眼视盘色淡，边界清晰，视杯呈垂直椭圆形，杯盘比（C/D）为 0.7，颞下支血管呈屈膝样改变，未见明显搏动





图 3 右眼检查可靠，MD–23.57dB，PSD5.89dB，灰度图：视野全暗区；左眼检查可靠，MD–2.71dB，PSD2.37dB，灰度图：旁中心暗点

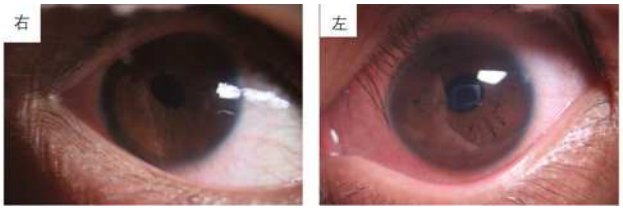


图 4 右眼虹膜周切口可见，颞侧虹膜后粘，晶状体皮质性浑浊；左眼未见明显异常

1.2 病例 2

患者，男，30 岁，因“双眼视力下降伴眼痛半年”于 2025 年 1 月入院。既往史：自幼左眼视力差，诊断左眼弱视。双眼屈光不正病史。因先天性青光眼，2012 年我院行双眼白内脏超声乳化吸除 + 人工晶体植入 + 复合式小梁切除术 + 前房成形术。因左眼眼压控制不佳，2013 年我院行左眼虹膜激光切除术。家族史：家族中有青光眼患者。术前检查：Vod 0.2，Vos 指数 /30cm. 双眼矫正不提高。眼压：右眼 33.4 mmHg, 左眼 15.0 mmHg。右眼结膜充血，滤过泡弥散，角膜透明，前房轴深 5 CT, 周深 1 CT, 房水透明，虹膜正常，瞳孔散大，直径 6 mm, 直接、间接光反射迟钝，人工晶状体浑浊（图 8），眼底视盘色淡，界清 ,C/D=1.0, 视网膜平复。左眼结膜充血，滤过泡弥散，角膜透明，前房轴深 5 CT, 周深 1 CT, 房水透明，虹膜周切口可见，瞳孔散大，直径 6 mm, 直接、间接光反射迟钝，人工晶状体在位（图 8），眼底视盘色淡，界清，C/D=0.7, 视网膜平复。双眼球位置正位，运动自如。

代偿头位 (–)。房角镜：右眼：全周窄 4（粘连程度 1/2，色素 ++）。左眼：鼻侧及上方窄 4（粘连程度 1/2），下方及颞侧宽角。视盘 HRT（HeidelbergRetinaTomography）：右眼视盘地形图，视杯扩大，杯盘比（C/D）为 0.98，RNFL 全周变薄；左眼视盘地形图，视杯扩大，杯盘比（C/D）为 0.99，RNFL 全周变薄（图 5）。眼底照相（FundusPhotography）：右眼视盘色淡，边界清晰，视杯呈垂直椭圆形，杯盘比（C/D）为 1.0，盘沿明显变窄，可见切迹，RNFL 变薄，呈弥漫性缺损，反射减弱；左眼视盘色淡，边界清晰，视杯呈垂直椭圆形，杯盘比（C/D）为 1.0，盘沿明显变窄，可见切迹，RNFL 变薄，呈弥漫性缺损，反射减弱（图 6）。视野检查（VisualFieldTest）：右眼检查可靠，MD–33.60dB，PSD2.08dB，灰度图：视野全暗区；左眼低测试可靠性，MD–32.20dB，PSD4.90dB，灰度图：视野全暗区（图 7）。诊断为双眼残余性青光眼（晚期）；双眼屈光不正；双眼视神经萎缩；双眼人工晶体眼；左眼弱视；右眼人工晶状体混浊。于我院行双眼房角镜辅助内路 270° 小梁切开，术后 Vod 0.15–1，Vos 0.03，WGod 0.25+1，左眼矫正不提高，双眼眼压控制良好（9.5 mmHg → 15.8 mmHg），无需二次手术。

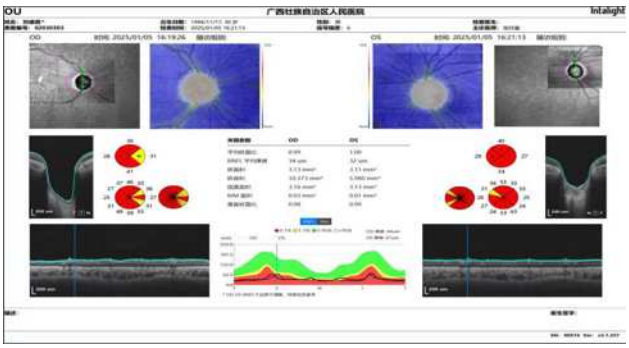

图 5 右眼视盘地形图，视杯扩大，杯盘比（C/D）为 0.98，RNFL 全周变薄；左眼视盘地形图，视杯扩大，杯盘比（C/D）为 0.99，RNFL 全周变薄

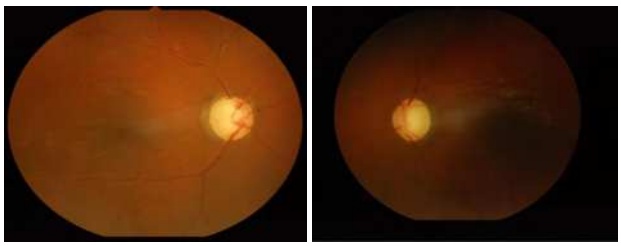

图 6 右眼视盘色淡，边界清晰，视杯呈垂直椭圆形，杯盘比（C/D）为 1.0，盘沿明显变窄，可见切迹，RNFL 变薄，呈弥漫性缺损，反射减弱；左眼视盘色淡，边界清晰，视杯呈垂直椭圆形，杯盘比（C/D）为 1.0，盘沿明显变窄，可见切迹，RNFL 变薄，呈弥漫性缺损，反射减弱

图 7 右眼检查可靠，MD–33.60dB，PSD2.08dB，灰度图：视野全暗区；左眼低测试可靠性，

MD–32.20dB，PSD4.90dB，灰度图：视野全暗区

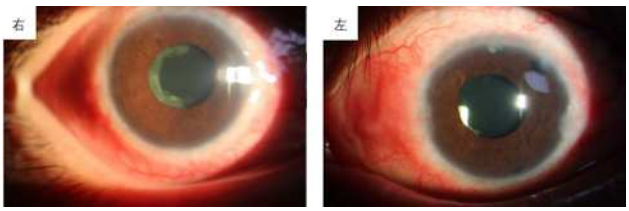


图 8 右眼人工晶状体浑浊，瞳孔散大，直径 6mm。左眼虹膜周切口可见，瞳孔散大，直径 6mm，人工晶状体在位

## 2 讨论

青少年开角型青光眼（JOAG）发病年龄最晚可延至 30–40 岁。快速进展的趋势和对药物的抵抗性将其与成人原发性开角型青光眼（POAG）区分开来，患者通常会出现眼压过高（大于 30 mmHg），对药物治疗效果不佳，通常需要手术治疗才能控制眼压，包括滤过手术、青光眼引流阀植入和睫状体破坏等 00。然而，由于青少年生长发育等特点，部分病人反复抗青光眼术后，眼压仍控制欠佳 0。JOAG 危险因素包括年龄、男性性别、近视屈光误差和有家族性青光眼病史 0，两例患者均具有上述特征，并且近视度数的发展可能是青光眼进展的一个指标，因此应严格地随访近视度数进展 0，通过筛查眼压升高伴视杯加深及具有危险因素的患者，可以早期识别 JOAG。

小梁切除术，青光眼引流阀植入术等被证明对于 JOAG 是有效的，在降低眼压方面有良好的效果，但代价是频繁出现多种并发症。由于传统滤过手术以及青光眼引流阀植入术的风险和不足，近年来，针对开角型青光眼的治疗中，手术创新得到了大幅增长，目前以微创手术为主，作为两个代表，GATT 和内路 Kahook 双刀小梁切开是内窥镜辅助、保留结膜、无滤泡形成的术式，对难治性 JOAG 具有潜在疗效 0。两位患者年纪尚轻，均属青少年型残余性青光眼、单侧眼弱视，只有一边珍贵眼、都曾行双眼小梁切除术及单眼虹膜周切术、双眼屈光不正病史、青光眼家族史、使用 2–3 种降眼压药物后，眼压仍控制欠佳，手术方案的选择较为棘手。目前候选方案：1. 微创青光眼手术（MIGS）：如 GATT、KDB 隧道造口术、小梁消融术（Trabectome）准分子激光小梁切开术 (excimer laser trabeculotomy，ELT) 等。这些手术创伤小，恢复快，但降眼压效果不确定，其疗效在此类青光眼患者中尚不明确。2. 青光眼引流阀植入术：如 Ahmed 阀、Baerveldt 植入物。适用于多次手术失败或结膜瘢痕广泛的情况，但存在角膜失代偿、引流管阻塞等风险 0。3. 睫状体破坏性手术：如睫状体光凝术（CPC）。适用于视力预后极差的患者，但可能导致低眼压或眼球萎缩。考虑到青少年患者的特殊性。青少年仍在生长发育阶段，结膜和巩膜可能较薄，术后瘢痕化反应可能更明显，并且为了减少角膜失代偿、引流管阻塞等风险。我们选择了微创优先：尽量保留结膜和巩膜完整性，若术后降压效果较差，还可以进行多次手术以及青光眼引流阀植入术 0。

两位患者均接受双眼房角镜辅助 270° 内路小梁切开（GATT），病例 1 术后左眼眼压波动于 30 mmHg（最高 46.7 mmHg），最终再次入院行左眼青光眼引流阀植入术，病例 2 术后双眼眼压控制良好（9.5 mmHg → 15.8 mmHg），无需二次手术，如此高度相似的病人，预后却截然不同，其差异原因如下。据报道，GATT 可以作为轻度、中度甚至晚期开角型青光眼患者中的选择，对于重度 JOAG 患者也有效 0，但对于青少年型残余性青光眼的治疗效果，不同的学者有不同的看法。部分学者认为 GATT 对既往抗青光眼手术患者安全有效，既往手术过的眼睛的降眼压效果与既往未手术的眼睛相当，因为 JOAG 的主要流出阻力主要位于近端通路（小梁网和 Schlemm 管内壁），其次，先前的滤过手术可能只影响 Schlemm 管的非常短的一段，大部分仍然完好无损 00。部分学者认为 GATT 对于既往抗青光眼手术后的患者的疗效是有限的 000，术后眼压升高时间较长是 GATT 手术失败的危险因素 00，具体机制尚不清楚，先前的研究表明，接受皮质类固醇治疗或患有晚期青光眼的眼睛更容易出现术后眼压升高时间较长 0，因此，术后早期需密切监测眼压。有报道认为 GATT 治疗 JOAG 时，手术失败的最显著风险因素是年龄较大 0。既往抗青光眼手术史似乎也是手术失败的危险因素（不同研究结果不同），既往青光眼手术破坏小梁网结构，导致 Schlemm 管塌陷及中断可能是导致手术失败的原因 00。回顾例 1 患者的病史，对比例 2 患者，我们发现例 1 患者之所以手术失败，很可能是因为他在曾行双眼小梁切除术的同时行外路小梁切开术（小梁切开刀做房角小梁切开 1/3 象限），由于外路小梁切开术破坏小梁网结构，导致此次手术失败。我们存在的误区是过度依赖单一术式，而忽视了个体化治疗的重要性，对于小梁网结构破坏的患者，GATT 可能无效，必须转向青光眼引流阀植入术等其他手术。所以术前评估小梁网结构至关重要，小梁网的状态直接影响到手术方式的选择，初步可以用房角镜检查可以评估房角开放程度及小梁网可见性，其次可以选择 AS–OCT 或 UBM，测量小梁网厚度、房角角度及瘢痕范围。

综上所述，GATT 可以用于治疗晚期青少年型残余性青光眼，针对此类特殊患者，我们需要细心全面地分析患者的病情及病程，既往抗青光眼手术很有可能破坏小梁网结构，导致此次手术失败，所以术前评估小梁网结构至关重要，小梁网的状态直接影响到手术方式的选择。希望各位眼科医生

在处理此类病人时，全面系统地考虑患者情况，提出个体化手术方案，挽救患者残存的视力，避免出现例 1 患者的情况。

**参考文献：**

[1] Nazirova Z R, Turakulova D M, Buzrukov S B. Surgical treatment of congenital glaucoma in children using Glautex drainage[J]. Vestnik Oftalmologii, 2020, 136(6. Vyp. 2): 202-206.

[2] Shi Y, Wang H, Oatts J T, et al. A prospective study of intraocular pressure spike and failure after gonioscopy-assisted transluminal trabeculotomy in juvenile open-angle glaucoma: a prospective study of GATT in JOAG[J]. American journal of ophthalmology, 2022, 236: 79-88.

[3] Turalba A V, Chen T C. Clinical and genetic characteristics of primary juvenile-onset open-angle glaucoma (JOAG)[C]//Seminars in ophthalmology. Taylor & Francis, 2008, 23(1): 19-25.

[4] Gressel M G, Heuer D K, Parrish II R K. Trabeculectomy in young patients[J]. Ophthalmology, 1984, 91(10): 1242-1246.

[5] Qiao Y, Tan C, Chen X, et al. Gonioscopy-assisted transluminal trabeculotomy versus goniotomy with Kahook dual blade in patients with uncontrolled juvenile open-angle glaucoma: a retrospective study[J]. BMC ophthalmology, 2021, 21: 1-11.

[6] Bachman J A. Juvenile onset primary open-angle glaucoma: three case studies and review[J]. Journal of the American Optometric Association, 1998, 69(12): 785-795.

[7] Gupta S, Singh A, Mahalingam K, et al. Myopia and glaucoma progression among patients with juvenile onset open angle glaucoma: a retrospective follow up study[J]. Ophthalmic and Physiological Optics, 2021, 41(3): 475-485.

[8] 中华医学会眼科学分会青光眼学组 . 中国青光眼引流阀植入手术操作专家共识 (2019 年第 2 版 ) [J]. 中华眼科杂志，2019, 55(2): 93-97.

[9] Wang Y, Wang H, Han Y, et al. Outcomes of gonioscopy-assisted transluminal trabeculotomy in juvenile-onset primary open-angle glaucoma[J]. Eye, 2021, 35(10): 2848-2854.

[10] Grover D S, Godfrey D G, Smith O, et al. Outcomes of gonioscopy-assisted transluminal trabeculotomy (GATT) in eyes with prior incisional glaucoma surgery[J]. Journal of glaucoma, 2017, 26(1): 41-45.

[11] Cubuk M O, Ucgul A Y, Unsal E. Gonioscopy-assisted transluminal trabeculotomy as an option after failed trabeculectomy[J]. International Ophthalmology, 2020, 40: 1923-1930.

[12] Qiao Y, Tan C, Chen X, et al. Gonioscopy-assisted transluminal trabeculotomy versus goniotomy with Kahook dual blade in patients with uncontrolled juvenile open-angle glaucoma: a retrospective study[J]. BMC ophthalmology, 2021, 21: 1-11.

[13] 王彩霞 , 何宇 . 房角镜辅助的内路 360° 小梁切开术治疗青光眼研究进展 [J]. 眼科学报 ,2023,38(06):478-488.

WANG Caixia,HE Yu. Progress of atrial anguloscopy-assisted internal 360° trabeculotomy for glaucoma[J]. Journal of Ophthalmology,2023,38(06):478-488.

[14] Wang Y, Zhang W, Xin C, et al. Gonioscopy-assisted transluminal trabeculotomy for open-angle glaucoma with failed incisional glaucoma surgery: two-year results[J]. BMC ophthalmology, 2023, 23(1): 89.

**第一作者：**陈紫璇，女，1999 年 4 月出生，籍贯：贵州遵义，汉族，在读硕士研究生。研究方向：青光眼、白内障。

通讯作者：钟珊，女，1971 年 8 月出生，籍贯：广西玉林，壮族，眼科学硕士，主任医师，硕士研究生导师。研究方向：青光眼、白内障。

**基金项目：**广西自然科学基金项目 项目任务书编号：2023GXNSFAA026086。